IMPLANTOLOGIE ALLGEMEIN – ein Fallbericht aus der Praxis –

# Rekonstruktion des kompletten Oberkieferkamms mit Knochen aus der Tabula externa

14.07.2021 - *Dr. Robert Kinzel*

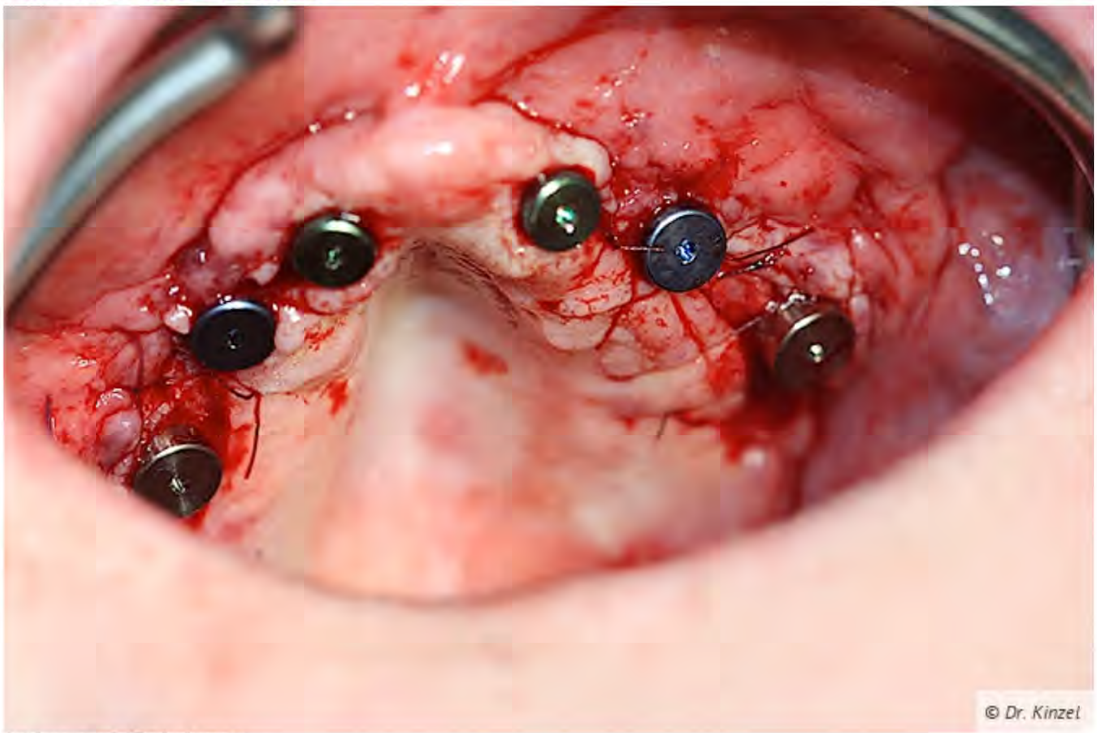

*Freilegung mit Gingivaformern.*

**Wenn die standardisierte Parodontaltherapie nicht mehr ausreicht, da die Parodontitis zu stark fortgeschritten ist und eine chirurgische Behandlung zur Kieferrekonstruktion wegen zu viel Knochenverlust eine extreme Herausforderung ist, dann bedarf es eines individuellen Konzeptes. Der Autor stellt sein in der Praxis praktiziertes Behandlungskonzept für die Rekonstruktion des kompletten Oberkieferkamms vor.**

Die Parodontaltherapie hat das Behandlungsspektrum der Zahnarztpraxen erweitert und wird von vielen routiniert und erfolgreich durchgeführt. Jedoch gibt es vereinzelt Patienten mit einer fortgeschrittenen Parodontitis, für die der standardisierte und konservative Behandlungsalgorithmus nicht mehr angewendet werden kann. Bei diesen Fällen stellt auch der chirurgische Behandlungsprozess zur Kieferrekonstruktionen eine große Herausforderung dar.

Insbesondere wegen des generalisierten Knochenverlustes lassen sich diese Konzepte für die Wiederherstellung lokalisierter Knochendefekte nicht einfach erweitern, da vorrangig ein Mangel an ausreichendem Transplantatknochen besteht. Die autologe Augmentation gilt als der „Goldstandard" auf diesem Gebiet. CAD/CAM gefräste allogene Knochenblöcke sind für viele Anwender eine Alternative.

Ebenso wird die Rekonstruktion von Kiefer- oder Gesichtsknochendefekten nach Trauma oder Tumor mit Augmentationen aus dem vorderen Beckenkamm durchgeführt und gilt ebenfalls als Standard. Wir haben vor einigen Jahren selbst einen solchen komplexen Fall in unserer Praxis versorgt und stellen unser Behandlungskonzept vor.

## Vorbetrachtung

Bei lokalen horizontalen und vertikalen Kieferdefekten führen wir die Augmentation nach Prof. F. Khoury mit Eigenknochen aus den Kieferwinkelregionen durch [1]. Ein großer Vorteil der autologen Transplantation besteht in der relativ sicheren Schaffung eines Implantatlagers für die spätere Implantatinsertion (**Abb. 1**). Die Entnahme erfolgt vorrangig retromolar entlang der Linea obliqua.

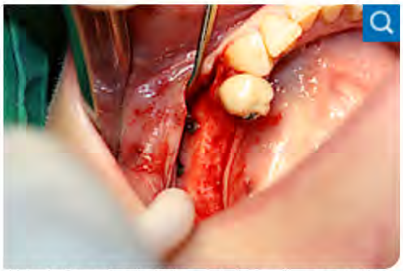

*Abb. 1: Re-entry bei Z .n. autologer Augmentation eines lateralen Kieferkammdefekts.*
*© Dr. Kinzel*

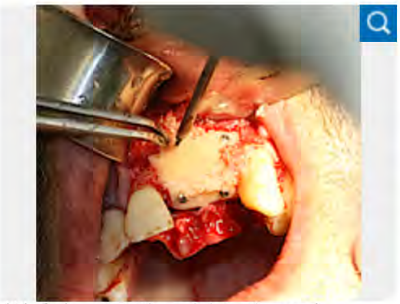

*Abb. 2: Augmentation mit lateralem und horizontalem Knochenblock.*
*© Dr. Kinzel*

Der entnommene Kompaktaknochen wird mit einem Knochenschaber ausgedünnt. Mit den gewonnenen Knochenspänen wird der Defekt der Empfängerregion aufgefüllt und darüber der Knochenblock mit Mikroschrauben stabil fixiert. Die Anzahl der Knochenblöckchen richtet sich nach der gewünschten Aufbauform, ob horizontal oder vertikal, mit oder ohne Deckel (**Abb. 2**).

Etwa 2 bis 5 Zahnbreiten lassen sich mit diesem Verfahren und Knochen aus einer Kieferwinkelregion rekonstruieren. Beeindruckend ist jedoch das hervorragende Remodelling zumindest zum Zeitpunkt der Insertion nach drei Monaten. Für die Versorgung umfangreicher Kieferdefekte führten wir im Vorfeld eine Literaturrecherche durch.

Jensen et al. [2] gaben nach Beckenkammaugmentationen Resorptionen zwischen 25 und 85% an. Nkenke [3] und Mertens [4] bestätigten mit ihren Untersuchungen die eigenen Erfahrungen, dass enchondraler Knochen gegenüber membranösem Knochen ein erhöhtes resorptives Risiko besitzt. Danach rückten die Vorteile bei der Verwendung des Beckenkamms hinsichtlich der sicheren Knochenvolumengewinnung in den Hintergrund und die Vorteile des membranösen Kalottenknochens in den Vordergrund.

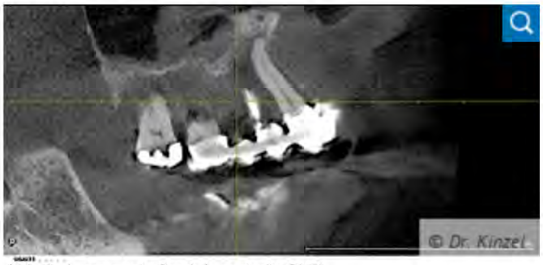

*Abb. 3: Ausgangsbefund, Ausschnitt DVT.*

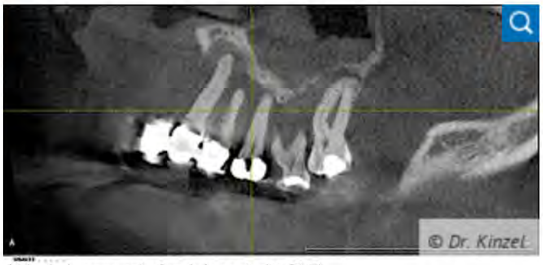

*Abb. 4: Ausgangsbefund, Ausschnitt DVT.*

Die beschriebenen Nachteile bei der Verwendung des Knochens der Tabula externa, z.B. die Knochenhebung, der fühlbare Kalottendefekt oder die geringe Patientenakzeptanz spielten im vorliegenden Fall keine vordergründige Rolle. Obwohl bisher wenige Erfahrungen bei der Hebung und Verarbeitung des Kalottenknochens vorlagen, entschieden wir uns wegen der zu erwartenden geringeren Resorption für dieses Verfahren. Untersuchungen von Smolka [5] und Bastos [6] unterstützten uns bei dieser Entscheidung.

## Patientenvorstellung und Planung

Unsere 53-jährige Patientin stellte sich mit der mitgebrachten Panoramaschichtaufnahme und dem Wunsch nach einer Zweitmeinung bei uns vor (**Abb. 5**). Aufgrund einer Praxisübernahme war dem neuen Kollegen die aktuelle Situation bei der Patientin aufgefallen und er drängte sie zu einer kieferchirurgischen Vorstellung. Bei der an uns überwiesenen Patientin bestand eine langjährige prothetische Anamnese aufgrund eines traumatischen Zahnverlustes in der Oberkieferfront.

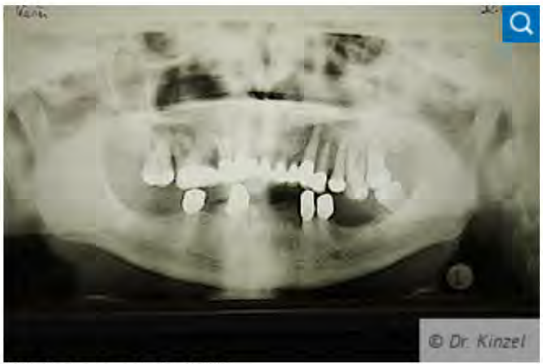
*Abb. 5: Ausgangsbefund OPG.*
*© Dr. Kinzel*

Seit dem 16. Lebensjahr wurden mehrmals prothetische Neuversorgungen angefertigt. Sie berichtete uns, dass sie in den letzten Jahren nur noch Spülbehandlungen erhalten hatte. Eine suffiziente Parodontaltherapie wurde leider nie durchgeführt.

Alle Zähne waren stark gelockert und hatten nur durch die Prothetik noch Bestand (**Abb. 6 und 7**). Zur bildgebenden Unterstützung fertigten wir eine digitale Volumentomografie an, um die relevanten Kieferdefekte nachzuweisen. Wie die Abbildungen zeigen, war bereits der komplette zahntragende Alveolarkamm bis zu seiner Basis resorbiert.

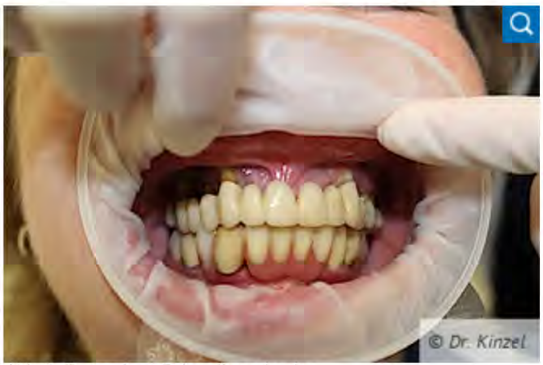
*Abb. 6: Zustand vor Behandlungsbeginn.*

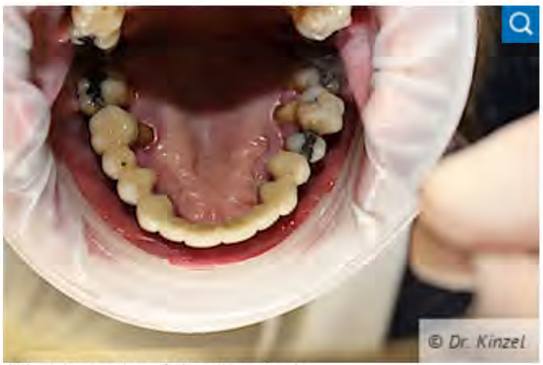
*Abb. 7: Zustand vor Behandlungsbeginn.*

Sämtliche Zahnwurzeln waren nur noch von entzündetem Weichgewebe umgeben. Nach Auswertung der DVT-Aufnahmen war kein Zahnerhalt mehr möglich und die vorhandenen Knochendefekte benötigten eine umfangreichere komplexe Augmentation, die mit der alleinigen Verwendung von Knochen aus der Mandibula nicht zu bewerkstelligen war.

## Planung

Wir planten folgendes chirurgisches und zahnärztliches Vorgehen:

- Entfernung aller Bestandszähne im Oberkiefer.
- Verbreiterung des Weichgewebes mittels freier Schleimhauttransplantate vor der Knochenaugmentation.
- Augmentation des kompletten Oberkiefer-Alveolarkamms mit Knochen aus der Tabula externa.
- Schablonengeführte Insertion von sechs INICELL® ELEMENT RC Implantaten (Thommen Medical AG, Schweiz).
- Freilegung der Implantate und Freigabe für die prothetische Versorgung.
- Eingliederung einer Teleskopprothese.

Mit Einhaltung aller Einheilfristen verlangte diese Planung einen zeitlichen Rahmen von etwa 13 bis 16 Monaten. Den Knochenaufbau planten wir unter stationären Bedingungen an der Klinik für Mund-, Kiefer- und Gesichtschirurgie der Universitätsklinik Greifswald.

## Durchführung

Zunächst entfernte der Hauszahnarzt alle Oberkieferzähne und fertigte einen Interimsersatz an. Zeitnah stellten wir die Patientin den Kollegen der Klinik für MKG-Chirurgie und plastische Operationen unter damaliger Leitung von Prof. Dr. Dr. Hans-Robert Metelmann vor.

Nach Ausheilung der Extraktionswunden führten wir die Weichgewebsverbreiterung mit FST auf beiden Seiten durch. Die Einheilung des FSTs warteten wir für acht Wochen ab. **Abbildung 8 und 9** zeigen die ausheilenden Entnahmestellen links, der weiße Pfeil markiert die anteriore Maxilla und die grüne Linie zeichnet den Verlauf des Alveolarkamms nach.

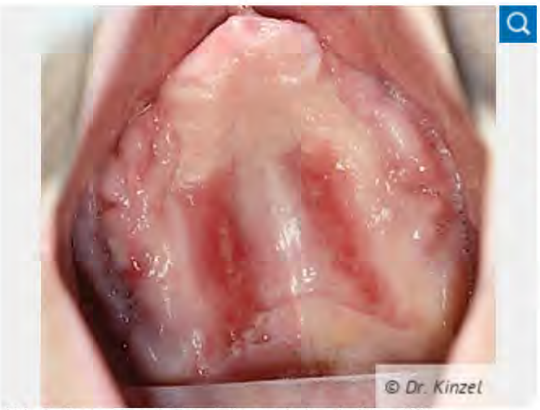

Abb. 8: Zustand nach Extraktion und eingeheiltem FST.

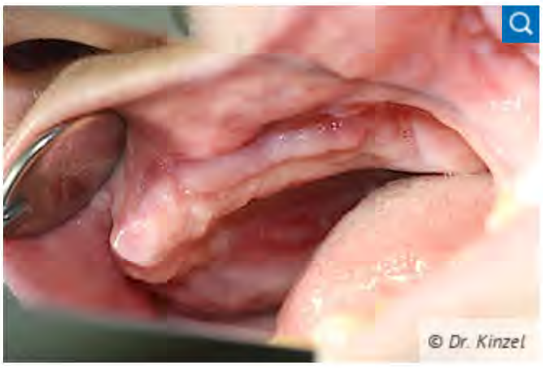

Abb. 9: Zustand nach Extraktion und eingeheiltem FST.

Über dieser Linie, zwischen den blauen Markierungen, ist das eingeheilte FST gut sichtbar. Damit waren die Vorbereitungen abgeschlossen. Die Augmentation des Knochens konnte in Angriff genommen werden.

Die Knochenentnahme erfolgte auf der rechten Seite aus dem Os parietale (**Abb. 10 und 11**). Dazu wurde zunächst die Tabula externa bis zur Diploe eröffnet. Mit abgewinkelten Meißeln gelang die Hebung des ersten Knochenblocks, anschließend wurden zwei weitere Knochenblöcke entnommen.

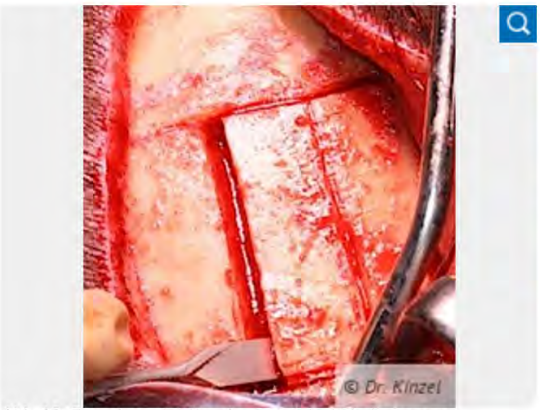

Abb. 10: Entnahme des Knochens aus der Tabula externa.

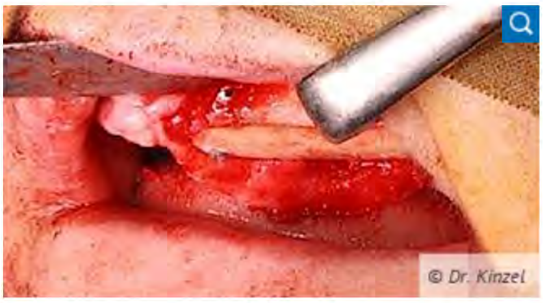

Abb. 11: Augmentation im 2. Quadranten.

Die Aufbereitung des Knochens gelang nur mit groben Knochenfeilen und einer großen Knochenmühle. Auf diese Weise sammelten wir reichlich Knochenspäne. Für die Rekonstruktion im ersten Quadranten fixierten wir mehrere Knochenblöcke vestibulär und palatinal.

Demgegenüber wurden im 2. Quadranten zunächst ein horizontaler Knochenblock mit Abstand angeschraubt, der darüber liegende Hohlraum mit Knochenspänen aufgefüllt und abschließend mit einem vestibulären Knochenblock abgedeckt. Palatinal begrenzte das Augmentat nur die dicke Gaumenschleimhaut. Vor dem Wundverschluss deckten wir das gesamte Gebiet mit Eigenblutmembranen ab.

Im 1. Quadranten wurde zusätzlich eine Kollagenmembran eingelegt. Postoperativ kam es zu einer deutlich verzögerten Heilung im ersten Quadranten. Sie war anfangs gekennzeichnet durch eine Dehiszenz (**Abb. 12**), später lag sogar der augmentierte Knochen frei.

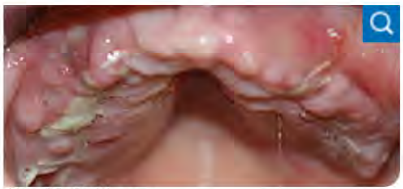

Abb. 12: Dehiszenz.
© Dr. Kinzel

Wir führten mehrfach Revision wie Sekundärnähte durch und reduzierten die Knochenkanten. Nach etwa acht Wochen war auch hier die Wundheilung abgeschlossen. Auf der Gegenseite gab es keine Auffälligkeiten. Nach der Ausheilung warteten wir weitere drei Monate bis zur Implantation.

Für die Insertion wurde eine erneute DVT-Aufnahme (**Abb. 13 und 14**) mit Scanschablone angefertigt. Hier sahen wir erstmals den Zustand nach Augmentation. Die Abbildungen zeigen stabilen osseointegrierten Knochen.

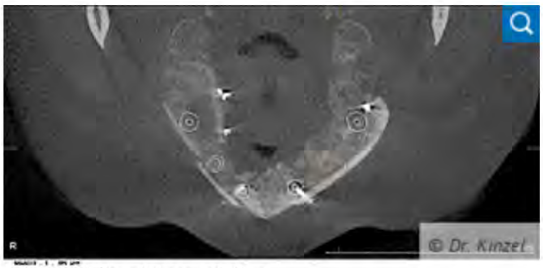

*Abb. 13: DVT nach Augmentation.*

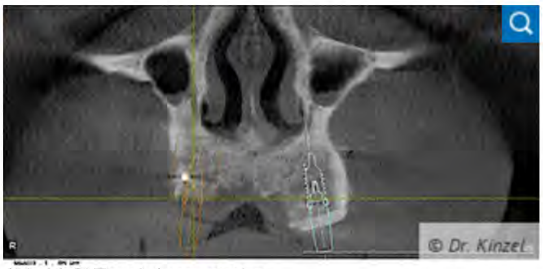

*Abb. 14: DVT nach Augmentation.*

In beiden Quadranten fand sich somit genügend Knochen für die Implantataufnahme, wobei im zweiten Quadranten, im Rahmen der Insertion, eine deutliche Einkürzung des aufgebauten Alveolarkamms geplant werden musste. Anhand der DVT planten wir die Verteilung der Implantate (**Abb. 15**) und ließen über SICAT (Dentsply Sirona) eine Bohrschablone (**Abb. 16**) für die Pilotbohrungen herstellen. Fünf Monate nach der Augmentation führten wir die Implantation durch.

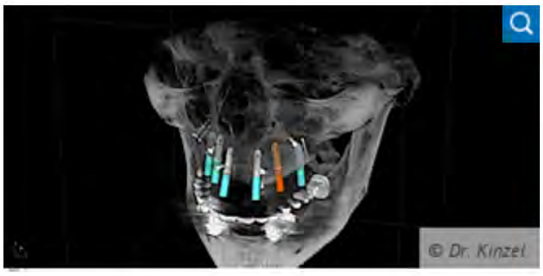

*Abb. 15: Implantatplanung.*

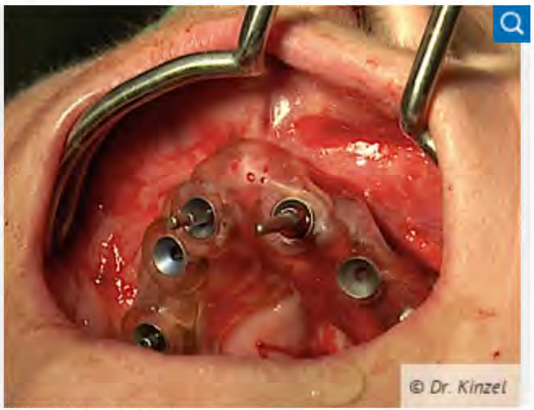

*Abb. 16: Bohrschablone.*

Beim Re-entry stellte sich der erwartete Knochenüberschuss im 2. Quadranten dar (**Abb. 17**). Zunächst wurden sämtliche Osteosyntheseschrauben entfernt. Anschließend reduzierten wir den Knochen im zweiten Quadranten mit einem Bonescraper.

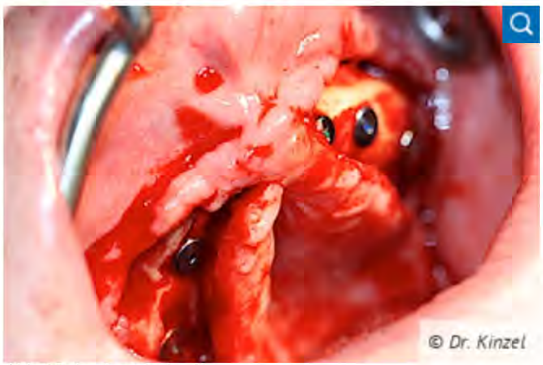

*Abb. 17: Implantate in situ.*
*© Dr. Kinzel*

Die gewonnenen Späne lagerten wir im ersten Quadranten (**Abb. 18**) an. Alle sechs INICELL® ELEMENT RC Implantate (Thommen Medical AG, Schweiz) ließen sich primärstabil inserieren. Vor dem Wundverschluss legten wir erneut PRF-Membranen zur Heilunterstützung ein.

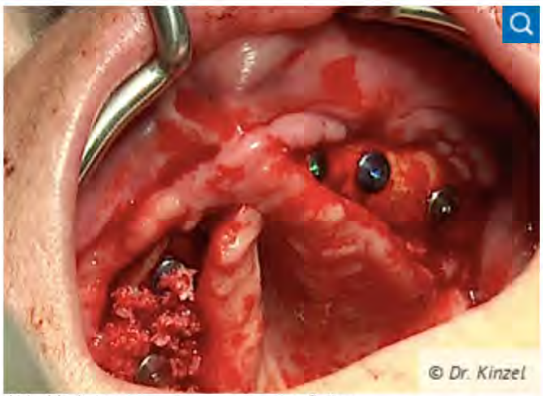

*Abb. 18: Anlagerung der gewonnenen Späne.*
*© Dr. Kinzel*

Das OPG post operationem zeigt die – wie geplant – inserierten Implantate (**Abb. 19**). Nach drei Monaten Einheilung erfolgte die Freilegung der Implantate bei gleichzeitiger

Weichgewebskorrektur (**Abb. 20**). Alle Implantate konnten zur prothetischen Versorgung freigegeben werden.

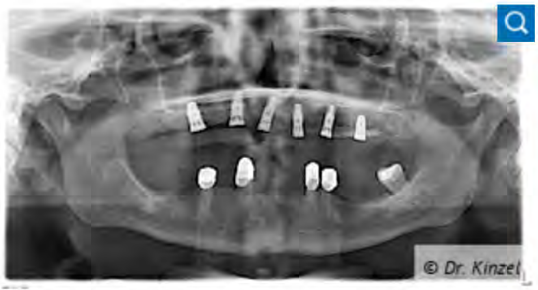

*Abb. 19: OPG nach Implantation.*

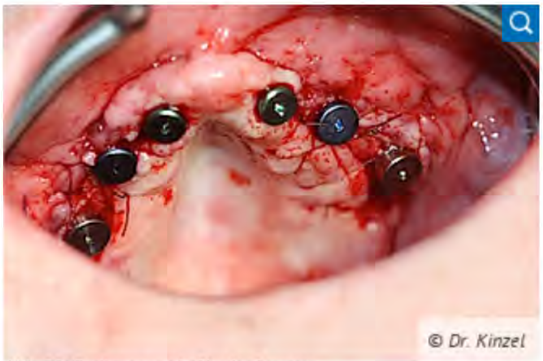

*Abb. 20: Freilegung mit Gingivaformern.*

Diese erfolgte in Zusammenarbeit mit Zahnarzt Thomas Groß aus Stralsund. Sechs Wochen nach Freilegung und erfolgter Wundheilung zeigten sich stabile Schleimhautverhältnisse. Weitere zwei Monate später stellte sich unsere Patientin mit der teleskopierenden Versorgung noch einmal bei uns vor.

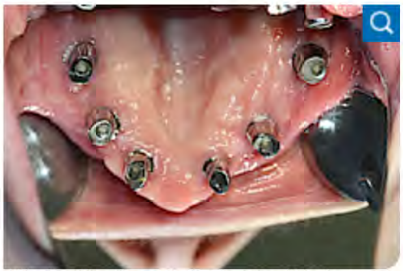

*Abb. 21: Situation mit eingesetzten Teleskop-Abutments.*
*© Dr. Kinzel*

Die zahntechnischen Arbeiten zu diesem Fall wurden von Dentallabor Kock (Richtenberg) ausgeführt (**Abb. 21 und 22**). An der Entnahmestelle war der knöcherne Defekt teilweise noch etwas fühlbar, störte die Patientin jedoch in keiner Weise. Weitere Bilder zeigen die hergestellte Prothese (**Abb. 23**) und in situ im Mund der Patientin (**Abb. 24 und 25**).

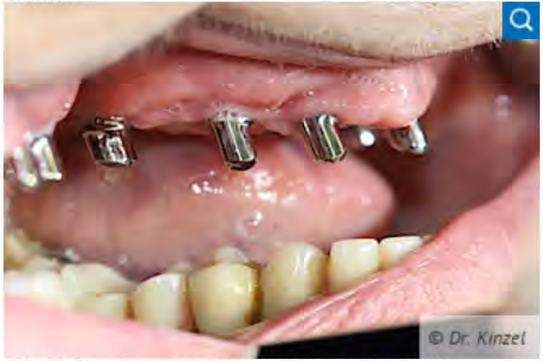

*Abb. 22: Situation mit eingesetzten Teleskop-Abutments.*



*Abb. 23: Definitive Prothese.*

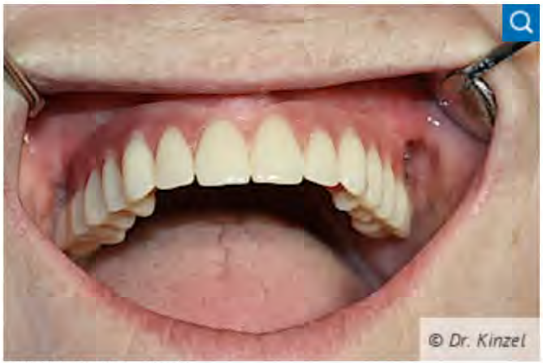

*Abb. 24: Prothese in situ.*

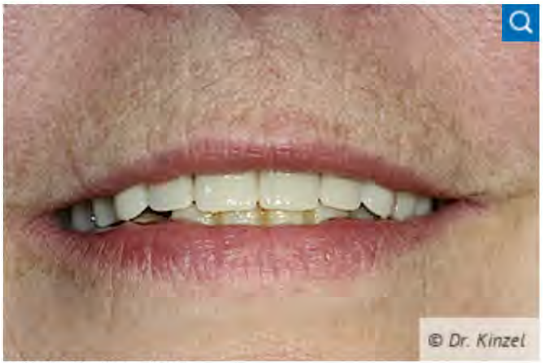

*Abb. 25: Prothese in situ.*

## Fünf-Jahres-Ergebnis

Bei der diesjährigen Kontrolle, fünf Jahre nach Knochenaufbau, und 4,5 Jahre nach Implantation sehen wir bei der Patientin erneut absolut reizlose Lokalbefunde (**Abb. 26 und 27**). In der Röntgenkontrolle bestand kein Anhalt für einen Knochenverlust (**Abb. 28**). Klinisch ist die prothetische Situation wie am ersten Tag. Der Knochenentnahmedefekt an der rechten Kalotte ist unverändert fühlbar.

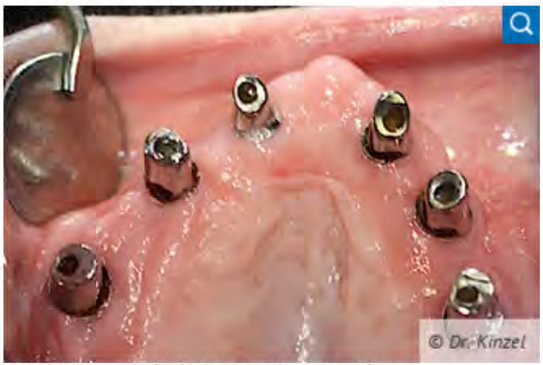
© Dr. Kinzel

*Abb. 26: Kontrolle fünf Jahre nach Knochenaufbau.*

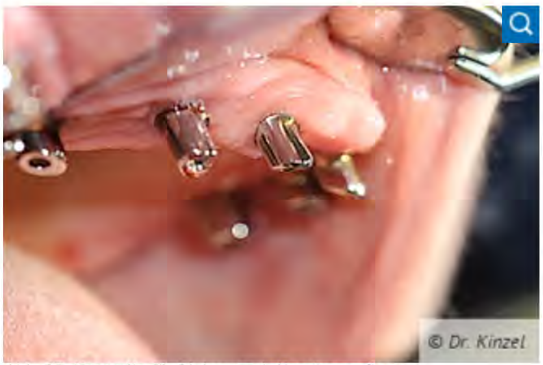
© Dr. Kinzel

*Abb. 27: Kontrolle fünf Jahre nach Knochenaufbau.*

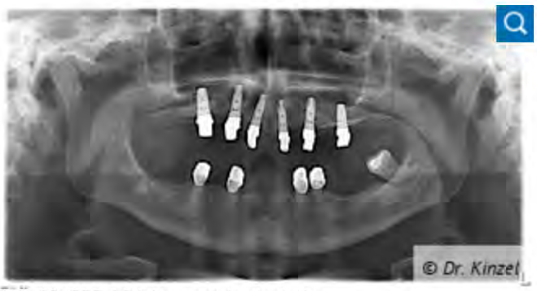
© Dr. Kinzel

*Abb. 28: OPG 4,5 Jahre nach Implantation.*

## Nachbetrachtung

Zum Abschluss der Versorgung sahen wir eine sehr zufriedene Patientin bis zum heutigen Tag. Unser Konzept des standardisierten Kieferkammaufbaus mit Eigenknochen aus dem Kieferwinkel ließ sich im vorliegenden Fall auf den Knochen aus der Lamina externa der Kalotte übertragen.

Bei Rekonstruktionen von derartig ausgedehnten Kieferdefekten ist die Verwendung von Kalottenknochen gut geeignet. Trotz der beschriebenen Heilungsprobleme nach der Augmentation im ersten Quadranten bestand kein Mangel an rekonstruiertem Knochen. Die nachfolgende Insertion der INICELL® ELEMENT RC Implantate war völlig unkompliziert.

Auffallend war der enorme knöcherne Überschuss aber auch das bekannte Remodelling des Kalottenknochens nach Crespi [7]. Dieser ließ sich zum Zeitpunkt der Hebung nur mit grobem Instrumentarium behandeln. Nach Einheilung an der Maxilla verhielt er sich jedoch eher wie maxillärer Knochen und ließ sich nochmals mit feineren Werkzeugen manipulieren.

Näheres zum Autor des Fachbeitrages: **Dr. Robert Kinzel**

Teilen

Weiterleiten

Drucken

Zeitschriften Portale

ZMK-aktuell.de

ZTM-aktuell.de

PNC-aktuell.de

Dentalkompakt-online.de

Menü

Implantologie

Parodontologie

Management

Marktplatz

Fortbildung

Infothek

Service

Zeitschriften-Archiv

Autorenrichtlinien

Mediadaten

Autor werden

Kontakt

Newsletter

Monatlich Expertenwissen für Zahnärzte und das Praxisteam bequem und kostenlos per E-Mail erhalten:

Ihr Name

Ihre E-Mail Adresse

> Absenden

Ihre Einwilligung können Sie jederzeit an die im Impressum angegebenen Kontaktdaten widerrufen. Wir versenden unsere Newsletter entsprechend unserer Datenschutzerklärung. Wir bewerben in unseren Newslettern für Sie relevante Produkte und Dienstleistungen und freuen uns Ihnen zukünftig aktuelle Informationen und neue Angebote bedarfsgerecht per E-Mail, telefonisch, postalisch oder per Fax zukommen zu lassen.

**Copyright © 2021 Spitta GmbH. All Rights Reserved**